1875. VII.
MED. XI.
Lane Medical Library

Ueber das entzündliche Hautpapillom.

INAUGURALDISSERTATION

WELCHE

ZUR ERLANGUNG DER DOCTORWÜRDE

IN DER

MEDICIN, CHIRURGIE UND GEBURTSHÜLFE

UNTER ZUSTIMMUNG DER MEDICINISCHEN FACULTÄT ZU KIEL

GESCHRIEBEN HAT

PETER PETERSEN
APPROBIRTER ARZT

aus FLENSBURG.

KIEL
ZU HABEN IN DER UNIVERSITÄTS-BUCHHANDLUNG.
DRUCK VON C. F. MOHR (P. PETERS).
1875.

Referent: Dr. ESMARCH.

Zum Druck genehmigt:

Dr. Esmarch,

d. Z. Decan.

Ueber das entzündliche Hautpapillom.

Es war im Jahre 1866 als W. Roser in Wagners Archiv der Heilkunde einen Fall von Hauterkrankung veröffentlichte, deren aussergewöhnliches Aussehen ihn veranlasste, dieselbe als eine specifische Hautkrankheit hinzustellen und ihr den Namen: »Das entzündliche Hautpapillom« beizulegen.

Seither ist nur noch ein Fall mehr veröffentlicht aus der Klinik des Professor Heine in Prag von Dr. Weil in der »Vierteljahrsschrift für Dermatologie und Syphilis«, und es dürfte bei der Neuheit dieser Krankheit vielleicht keine ganz nutzlose Arbeit sein, diesen beiden Fällen noch einen dritten, ganz exquisiten, Fall von entzündlichem Hautpapillom an die Seite zu stellen, der mir durch die Güte des Herrn Prof. Dr. Esmarch zur Veröffentlichung überlassen worden ist.

Die Krankheit selbst zeigt sich in folgenden drei Hauptmerkmalen: 1) durch eine entzündliche Wucherung der Hautpapillen, 2) durch die Formation interpapillärer Abscesse und 3) durch die Verwachsung der kolbig geschwollenen Papillenenden.

Sie beginnt mit einer circumscripten Hautentzündung, welche schnell eine Wucherung und Vergrösserung der Hautpapillen herbeiführt. Diese vergrösserten Papillen verschmelzen an ihrer Spitze, so dass man dann eine Sonde hinter der Verwachsung durchschieben kann. An der Basis der Papillen und unter den Papillenbrücken findet man kleine Eiteransammlungen, interpapilläre Abscesschen, die man ausdrücken kann.

Roser erzählt, dass ihm solche Patienten von ärztlichen Collegen zugeschickt seien, welche diese Erkrankung für Carcinom gehalten hätten und da man dieselbe auch mit anderen Krankheiten, welche in der Haut auftreten, verwechseln könnte, so wäre es wohl empfehlenswerth, in Kürze die Unterscheidungsmerkmale zwischen dem entzündlichen Hautpapillom und denjenigen Krankheiten, die ihm makroskopisch ähneln, hier zu besprechen.

Von der Elephantiasis unterscheidet sich diese Entzündung wesentlich durch das Fehlen des Oedems, welches bei der Elephantiasis stets in hohem Grade vorhanden ist.

Mit den von VERNEUIL zuerst beschriebenen Schweissdrüsen-Abscessen können sie viele Aehnlichkeit haben, eine Verwechselung ist aber wohl kaum möglich, wenn man sich daran erinnert, dass die Schweissdrüsen-Abscesse fast nur an der Mamma, der Achsel und am Anus auftreten.

Die oberflächliche Hautentzündung, welche wir als Eczem bezeichnen, ergreift nur die Spitzen der Papillen, ohne dass, wie beim entzündlichen Hautpapillom, die Papillen in ihrer ganzen Höhe anschwellen.

Beim Carbunkel kommt es zu einem fibrinösen Erguss in die interpapillären Räume und die Haut selbst wird zerstört, beim entzündlichen Papillon findet man zwischen den Papillen Abscesse und höchstens die Papillen gehen verloren.

Mit dem Lupus zeigt das entzündliche Papillom auch manche Aehnlichkeit, so z. B. durch die interpapillären Abscesse. Es unterscheidet sich aber von Lupus dadurch, dass Letzterer serpiginös fortzuschreiten pflegt, was beim Papillom nicht der Fall ist, und das der Lupus den therapeutischen Mitteln oft hartnäckig widersteht und leicht recidivirt, während das Hauptpapillom durch eine richtige Behandlung leicht geheilt wird. Bei den Condylomen bleiben die Spitzen der hyperplastischen Papillen stets isolirt, es fehlen die interpapillären Abscesse.

Es sei mir nun gestattet die beiden schon genannten Fälle hier anzuführen, um im Zusammenhang mit diesen den auf hiesiger Klinik beobachteten Fall von entzündlichem Hautpapillom betrachten zu können. Der von ROSER mitgetheilte Fall lautet:

B. H. 20 Jahr alt, wurde am 9. Juni 1866 in die Klinik aufgenommen. Er hatte grosse, unterminirte Geschwüre, aus kalten, subcutanen Abscessen entstanden, an den Unterschenkeln, dabei auf den beiden Fussrücken (die keine Spur von Oedem zeigten) grosse Papillomwülste. etwa 3 Zoll lang, 1—2 Zoll breit und bis zu einem halben Zoll hoch; dieselben boten ungefähr das Ansehen einer hypertrophischen Tonsille. Drückte man, so kam aus hundert kleinen oder grösseren Oeffnungen Eiter heraus. An einigen Oeffnungen kam kein Eiter, sondern ein weisser Brei, aus grossen Epithelzellen bestehend, oden es kam Eiter gemischt mit vielen Epithelzellen. Beim Untersuchen mit der Sonde ergab sich, dass neben vielen kleineren oder grösseren, zum Theil confluirenden interpapillären Abscessen sich ein ganzes Netz von brückenförmigen Narbensträngen vorfand. Diese Narbenstränge waren ganz so organisirt, wie die bei scruphulösen Hautunterminirungen so häufig vorkommenden Brückennarben. Man war zu dem Schlusse genöthigt, dass die interpapillären Abscesse durch ihr Confluiren und die hypertrophischen Hautpapillen durch Verwachsung der Papillen-

spitzen mit einander jene netzförmig beisammen liegenden Narbenstränge erzeugt haben müssten.

Der Kranke gab an, dass er seit sechs Jahren diese eigenthümliche Hautgeschwülste des Fussrückens an sich bemerkte und dass er viele Aerzte vergeblich gebraucht habe. Er war auch von mir mit verschiedenen antiscrophulösen Verordnungen, sowie mit sechswöchentlichem Bettliegen und mit Umschlägen und oberflächlichen Aetzungen ausser der Klinik behandelt worden, aber da ich eine sorgfältige Resection der Papillenwucherungen für durchaus nöthig hielt, so forderte ich ihn auf, sich in die Klinik zu begeben.

Die Behandlung bestand nun im successiven Abtragen der Papillenwucherungen und der narbigten Brücken. Nachdem ich mich überzeugt hatte, dass überall da, wo ich die Wucherungen mit der Scheere wegnahm, eine gute Narbe entstand, so wurde ich im Abtragen immer unternehmender. Eine spitze Hohlscheere, deren eines Blatt hinter die Papillommassen eingestochen wurde, diente zur Abtragen derselben. Ueberall, wo sich beim Druck die Oeffnung eines interpapillären Abscesschens durch den ausfliessenden Eiter oder Epithelbrei erkennen liess, wurde dessen Decke resecirt. So nahm ich wohl dreissig Mal grössere und kleinere Stücke der Hautoberfläche mit der Scheere weg, bis der letzte interpapilläre Abscess verschwunden und überall eine breite glatte Narbe hergestellt war. Narben-Contraction trat nicht viel ein; ich hatte auch keine erwartet, da nirgends die ganze Dicke der Haut, sondern überall nur ihre Oberfläche, der Papilliarkörper, und die aus ihm entstandenen Wucherungen, mit der Scheere weggenommen waren. — Diese Kur des Papilloms dauerte über zwei Monate. Hätte ich nicht Zweifel über die Natur des Uebels und über die zweckmässigste Behandlung gehabt, so wäre es wohl durch ein energisches Abtragen der kranken Hautoberfläche viel rascher gegangen. Uebrigens hielt ich die Sache nicht für eilig, weil die grossen Unterschenkel-Geschwüre doch eine noch längere Zeit in Anspruch nahmen. Der Kranke wurde am 9. October geheilt entlassen.

Der zweite von Weil publicirte Fall von entzündlichem Hautpapillom ist folgender:

Wenzel Slezák, Taglöhner, 73 Jahre alt, giebt an, bis vor 5 Jahren stets gesund gewesen zu sein. Um diese Zeit bildete sich ohne ihm bekannte Veranlassuug ein Abscess in der linken Hüftbeingegend, der nach sechswöchentlicher Eiterung sich schloss. Ein Jahr später bildete sich ein ähnlicher Abscess in der rechten Leistengegend, der ebenfalls nach 6 Wochen mit Hinterlassung einer flachen Hautnarbe heilte. Vor 3 Jahren entwickelte sich in den Weichtheilen der linken Hinterbacke ein weiterer Abscess, der an mehreren Stellen durchbrach und seither eine spärliche Menge eines ähnlichen gelblichen Eiters entleerte. Ein Jahr später bemerkte er eine kleine Geschwulst etwas nach einwärts von der linken Brustwarze, die nach

kurzem Bestehen aufbrach und eine geringe eiterähnliche Flüssigkeit entleerte. An der Stelle des Aufbruches wurde die Haut bald eingezogen, und es bildete sich eine trichterförmige, immernässende und mit Borken sich überkleidende Oeffnung. Vor 1½ Jahren entwickelte sich endlich 2 " über dem processus xiphoideus sterni ein Knötchen, über welchem die Haut dunkelblau verfärbt war, das Knötchen bekam bald ein rissiges Aussehen, begann zu nässen, und wandelte sich in ein blumenkohlartiges flaches Gebilde um, das nach 4 Monaten nahezu seine jetzigs Grösse erreichte.

Bei der Aufnahme, 19. Decbr. 1873, fand man Narben, von den früher bezeichneten Hautabscessen herrührend, weiterhin eine etwa 2 " nach einwärts von der rechten Brustwarze liegende, Eiter secernirende, gegen die 5. cariöse Rippe führende Fistelöffnung. In der Regio glutaea dextra die Haut dunkelblau verfärbt, an mehreren Stellen von Narbengewebe ersetzt, an andern sehr verdünnt, unterminirt und von länglichen, Eiter entleerenden Spalten durchbrochen.

Ueber dem Sternum besteht die Veränderung der Haut in einem Freiliegen der Papillarschichte, deren einzelne Papillen, vergrössert, meist dicht aneinander liegen und sich wechselseitig abplatten.

An vielen Stellen sind die Papillen an ihren Spitzen oder etwas tiefer mit einander verwachsen, wodurch Hohlräume entstehen, in die man eine Sonde manchmal ½ " weit und darüber vorschieben kann. Die Zwischenräume der Papillen sind mit einer dicklichen, gelblichen Flüssigkeit erfüllt, die vielfach an den Begrenzungslinien der einzelnen Papillen durchschimmert, und den betreffenden Stellen ein mosaikartiges Aussehen verleiht. An den bläulich verfärbten Rändern findet man einzelne, von vielen kleinen Oeffnungen durchbrochene, bei Druck sehr schmerzhafte und eiterähnliche Flüssigkeit entleerende hügelige Vorwölbungen. Diese Stellen sind namentlich am oberen Rande zahlreicher und mit Borken belegt. Ausserdem findet man an einzelnen isolirten Stellen ziemlich glatte, dem normalen Aussehen sich nähernde Hautpartien, an anderen wiederum rundliche, wie mit einem Locheisen ausgeschlagene die ganze Tiefe der Cutis durchsetzende Substanzverluste. Die mikroskopische Untersuchung der vielfach erwähnten eiterähnlichen Flüssigkeit ergiebt, dass sie an festen Bestandtheilen Eiterzellen, rothe Blutkörperchen und in ziemlicher Menge grosse ein- und mehrkernige, meist stachelige Epithelialzellen enthalte. Querschnitte durch die erwähnten Papillen zeigen die Papillen nach aussen hin von einer mehrfachen Schichte platter Epithelien begrenzt, auf die ein an verschiedenen Stellen ungleich mächtiges Epithellager folgt, dessen einzelne Zellen von der Peripherie gegen das Ende zu an Grösse abnehmen. Dieses Epitheliallager setzt sich meist mit ganz scharfen Grenzen von dem bindegewebigen, sehr zellenreichen und mit vielen Gefässen versehenen Papillenstocke ab, in dem sich auch Pigmentkörnchen an verschiedenen Stellen finden.

Das Verhältniss zwischen der Mächtigkeit des bindegewebigen Grundstockes und der epithelialen Ueberkleidung der einzelnen Papillen wechselt an verschiedenen Stellen.

Im Laufe der letzten Monate, während welcher der Kranke in klinischer Beobachtung war, verbreitete sich die Hauterkrankung sehr langsam auf die nächste Umgebung, indem die erwähnten hügeligen Vortreibungen der Ränder, ihrer oberflächlichen Epitheldecke beraubt, den Papillarkörper frei zu Tage treten liessen, der dann das Aussehen der übrigen Hautpartien gewann. Während dieser Zeit flachten sich die vielfach verwachsenen Papillen an verschiedenen Stellen ab, die Abscesschen verkleinerten sich und die betreffenden Stellen kehrten allmählig zur Norm zurück, doch konnte man häufig genug ein Wiederauftreten kleiner Eiterpunkte an solchen Stellen wahrnehmen, worauf ein kleiner Substanzverlust folgte, und diesen Stellen ein ausgenagtes Ansehen verlieh.

Am 1. März 1874 kratzte Professor Heine die erkrankten Partien mit dem scharfen Löffel aus, und nun ist der grösste Theil der erkrankten Hautpartie bis auf zwei centrale, granulirende, etwa thalergrosse Stellen zur Norm zurückgekehrt, indem vom Rande aus die Ueberhäutung der granulirenden Flächen rasch vor sich ging.

Diesen beiden Fällen möchte ich den folgenden, auf hiesiger Klinik beobachteten an die Seite stellen:

Nicolaus Clausen, Maler, 18 Jahr alt, aus Dagebülldamm.

Anamnese:

Nach Angabe des Patienten bildete sich vor 5 Jahren ohne nachweisbare Veranlassung gleichzeitig am rechten Oberarm und auf dem rechten Oberrücken ein Abscess, der sich bald öffnete. Die Wunde des Armes schloss sich nach einjähriger Eiterung mit Hinterlassung einer Geschwulst, die schliesslich in eine flache Hautnarbe überging.

Die Wunde des Fusses soll zeitweilig wieder vernarbt gewesen sein, bis im Frühjahr 74 die dunkelblau verfärbte Haut wieder aufbrach und von der Rissstelle aus sich eine granulationsartige und stetig nässende papilläre Wucherung immer weiter verbreitete. — Patient hat im Frühjahr eine gelbe Salbe angewandt und den Arm früher mit Höllenstein geätzt.

Status praeseus: (11. Jan. 1875). Am rechten Oberarm zeigt sich eine flache, verschiebbare Hautnarbe von Thalergrösse, in deren Tiefe ein Kaffeebohnengrosser beweglicher Körper fühlbar ist. —

Die Haut des rechten Fussrückens ist in grösserer Ausdehnung blau verfärbt. Dem rechten Fussrand näher, in der Längsrichtung liegend, befinden sich zwei um 1 Centim. von einander getrennte, das Niveau der Haut überragende, granulationsähnliche, papilläre Wucherungen, die obere von länglich dreieckiger Form 5—6 mal

so gross als die untere runde von der Grösse einer Reichsmark. Diese theils mit Borken von getrocknetem Eiter bedeckten, papillösen Wucherungen entleeren spontan und auf Druck reinen und blutig tingirten Eiter aus ihren Zwischenräumen. An einigen Stellen sind die Spitzen der einzelnen Papillen mit einander verwachsen, sodass man mit der Sonde sowohl unter diese brückenartigen Verwachsungen, als auch in die Zwischenräume der Papillen 1—2 Centm. tief eindringen kann. Nach Erweichung und Entfernung der Borken lässt sich bald wieder das Auftreten kleiner tuberkelartiger Eiterpunkte in den Furchen der blassrothen Papillen beobachten. Auf der Mitte des Tarsalgelenkes befindet sich ein kleines Knötchen, das dieselbe Tendenz zur Neubildung zu haben scheint.

Am 15. Januar wird die Operation mit künstlicher Blutleere unternommen.

Während der Chloroformirung des Patienten wird der Unterschenkel von den Zehen an mit einer elastischen Binde fest eingewickelt, sodass alles Blut hinausgedrängt wird. Sodann wird ein Gummischlauch hart über dem Ende der elastischen Binde gespannt umgelegt und befestigt, und die elastische Binde nun abgewickelt. Die Extremität erscheint blass und blutleer.

Jetzt wird die ganze wuchernde Fläche mit dem scharfen Löffel abgekratzt, wobei sich zeigt, dass die Papillen sehr fest mit dem corium zusammenhängen. Kein Tropfen Blut wird während der Operation verloren!

Die Wundfläche wird dann mit Watte, welche in Liq. Ferri sesquichlor. getränkt ist, bedeckt und eine Binde fest um den ganzen Fuss gewickelt. Jetzt wird der Gummischlauch entfernt, das Blut färbt wieder die bleiche Extremität — durch den Verband dringt kein Tropfen! —

Die mikroskopische Untersuchung eines Vertikalschnittes durch die Papillen zeigt dieselben enorm und unregelmässig vergrössert, zum Theil an den Spitzen verwachsen, und zwischen denselben eine starke Wucherung von Riffzellen des stratum Malpighii.

$^{23}/_{1}$. Patient hat ein paar Mal geringe Temperatursteigerungen gehabt; er klagt über Schmerzen in den Wunden, vorzüglich kurz nachdem sie mit Borsalbe verbunden sind. Die Wundflächen granuliren sehr gut.

$^{3}/_{2}$. Da die Heilung nicht recht von Statten ging, wurde die Wunde mit Zinksalbe verbunden, wobei sehr rasche Vernarbung erfolgt.

$^{13}/_{2}$. Die Vernarbung ist nunmehr vollständig. Die Narben prominiren etwas und haben eine dunklere Färbung.

$^{24}/_{2}$. Die Narbe ist, nachdem Pat. etwas herumgegangen, fast in der ganzen Ausdehnung wieder excoriirt; die Wunde wird wieder mit Zinksalbe verbunden, und Patient muss wieder das Bett hüten. $^{23}/_{3}$. Patient wird heute geheilt entlassen.

Alle drei Fälle zeigen die charakteristischen Merkmale des entzündlichen Hautpapilloms: die vergrösserten Papillen, das Verwachsen der Papillenspitzen mit einander und die interpapillären Abscesse. Eine specifische Ursache ist in diesen Fällen nicht nachzuweisen; es erregt aber unsere Aufmerksamkeit, dass bei allen drei Fällen dem Auftreten des Papilloms subcutane, kalte Abscesse an anderen Körperstellen vorangegangen sind. Wir müssen annehmen, dass bei der allgemeinen Disposition zu subcutanen Abscessen doch noch ein äusserer Reiz an denjenigen Stellen eingewirkt haben muss, so dass diese entzündliche Wucherung zu Stande kommen konnte. — Wir wissen, dass neben den Affectionen der Lymphdrüsen noch eine Reihe von Erkrankungen anderer Organe ebenfalls zur Scrophulose gerechnet werden, von denen chronische Entzündungen der äusseren Haut und der Schleimhaut zunächst zu nennen sind. Dazu gehören die hartnäckigen Exzeme, besonders am Kopfe und im Gesichte und die kalten Unterhautabscesse.

Wie schon erwähnt, ist in diesen Fällen keine äussere Veranlassung zur Entstehung der Unterhautabscesse und des Papilloms nachzuweisen, weder hat ein Trauma, noch sonst ein äusserer Reiz diese Hautstellen getroffen, und deshalb liegt es sehr nahe, hier eine scrophulöse Constitutionsanomalie anzunehmen.

In unserm Falle ist zwar keine hereditäre Disposition nachzuweisen, denn weder Phthisis der Eltern, die so häufig Scrophulose der Kinder zur Folge hat, noch Drüsenerkrankungen sind nachweisbar.

Es braucht ja aber die Scrophulose nicht ausschliesslich als vererbte Krankheit aufuztreten; kann sie doch Glieder aus ganz gesunden Familien befallen, wenn sie unter ungünstige Lebensbedingungen gebracht worden sind.

Haben wir doch einen grossen Theil der in unserm Lande leider so häufigen Scrophulose der unzweckmässigen Pflege der Kinder zu danken!

Es ist jüngst in einer Zusammenstellung der auf hiesiger Klinik beobachteten Fälle von scrophulösen Krankheiten nachgewiesen, dass chronische Drüsen-Knochen und Gelenkentzündungen, Lupus und chronische Abscesse in der Haut und im Unterhautzellgewebe sehr verwandte Processe darstellen, welche sämmtlich zur Production schlaffer schwammiger Granulationen führen, in denen sich nicht selten Tuberkelknötchen nachweisen lassen. Wenn wir alle diese Affectionen unter den Namen der scrophulösen Erkrankungen zusammenfassen, da dürfen wir vielleicht auch das entzündliche Hautpopillom zu denselben zählen, da ja auch in unserm Fall sich zuerst ein kalter Unterhautabscess auf dem Fussrücken gebildet hatte, der dann zeitweilig vernarbte, später aber den Ausgangspunkt für die Entwicklung des Hautpapilloms abgab.

Thesen.

I. Selbst ein grosses pericarditisches Exsudat ist nicht immer durch Percussion nachweisbar.

II. Die Epithelien der Harnkanälchen spielen eine Rolle bei der Harnabsonderung.

III. Das sorgfältige Ausspülen mit Wasser vor der Jodinjection ist bei der Punction der Dermoidcysten von wesentlicher Bedeutung.

Vita.
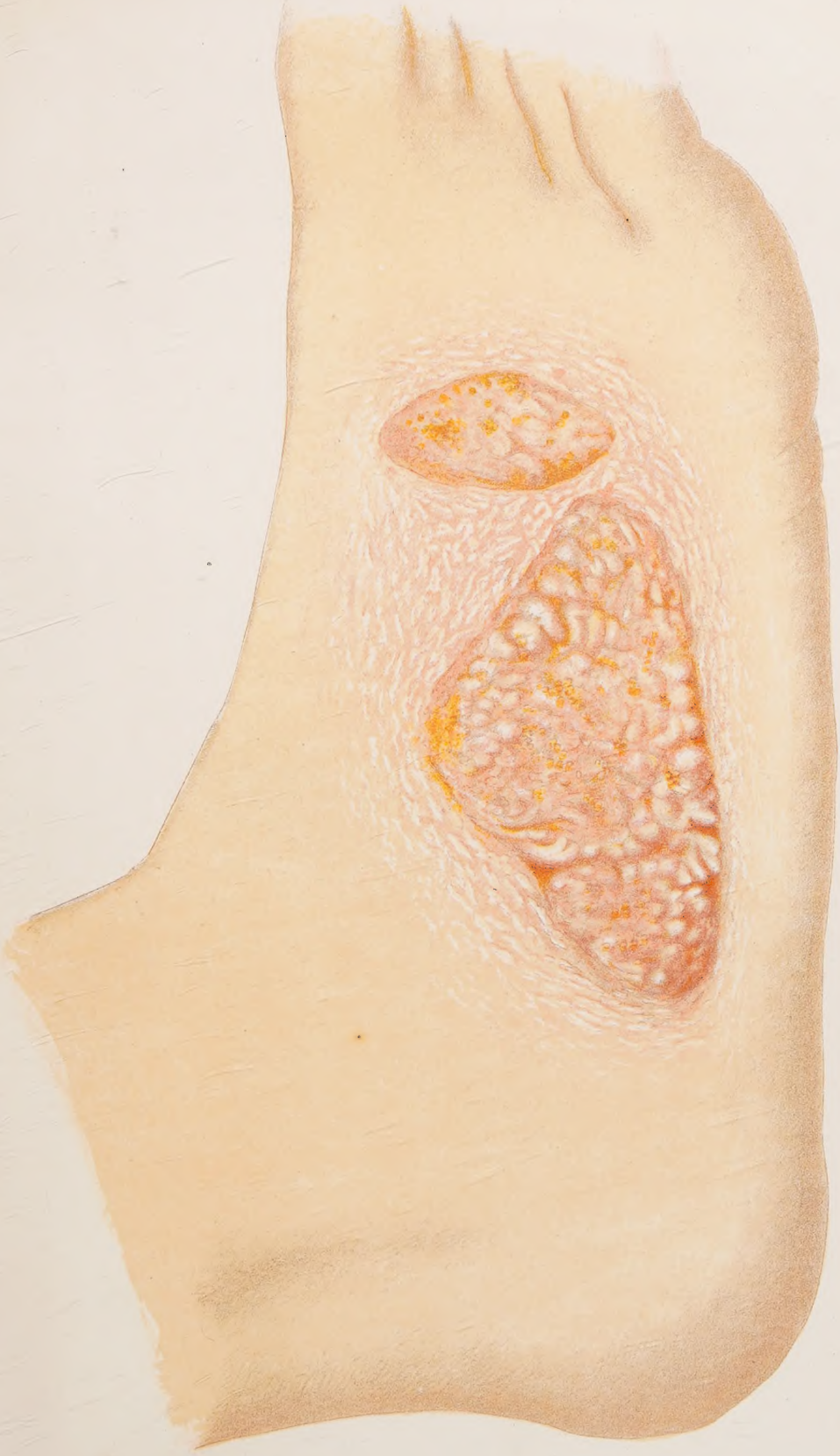
Ich, Carl Friedrich Rudolph Peter Petersen, bin am 28. Juni 1848 in Flensburg geboren, besuchte daselbst das Gymnasium und diente nach absolvirtem Maturitätsexamen während des Krieges im Sanitätscorps Altona. Sodann bezog ich die Universität Leipzig um Medicin zu studiren, woselbst ich 3 Semester bis Ostern 1872 verweilte. Dann wandte ich mich nach Kiel, bestand am 6. März 1873 das Tentamen physicum und am 28. Mai 1875 das medicinische Staatsexamen. Das Examen rigorosum absolvirte ich am 18. Mai 1875.